



ФГБУ «НМИЦ ФПИ»

— основан в 1918 году —

Федеральное государственное бюджетное учреждение
«НАЦИОНАЛЬНЫЙ МЕДИЦИНСКИЙ ИССЛЕДОВАТЕЛЬСКИЙ ЦЕНТР
ФТИЗИОПУЛЬМОНОЛОГИИ И ИНФЕКЦИОННЫХ ЗАБОЛЕВАНИЙ»
Министерства здравоохранения Российской Федерации

ВЕРСИЯ НА 21.05.2020 г.

КЛИНИЧЕСКИЕ ОСОБЕННОСТИ ТЕЧЕНИЯ ИНФЕКЦИИ COVID-19 У ДЕТЕЙ СТАРШЕ 1 МЕСЯЦА

Бессимптомная форма

- **Положительный результат** лабораторного исследования на наличие РНК SARS-CoV-2, у которых отсутствуют:
 - клинические признаки заболевания
 - визуальные изменения на рентгенограмме (томограмме)

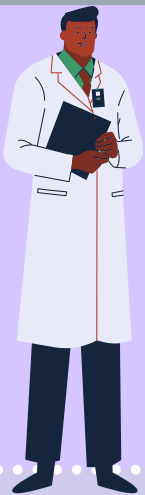
Легкая форма

- **Симптомы интоксикации:** лихорадка, слабость, миалгия
- **Поражения верхних дыхательных путей:** кашель, боль в горле, насморк и чихание
- **При осмотре:** изменения в ротоглотке
- **Аускультативно:** изменений в легких нет
- **В некоторых случаях может не быть лихорадки или наблюдаться только гастроинтестинальные симптомы (тошнота, рвота, боль в животе и диарея)**

Среднетяжелая форма

- **Дети с лихорадкой, кашлем (главным образом сухим непродуктивным) и пневмонией.**
- **Аускультативно** могут выслушиваться хрипы (сухие или влажные), но нет явных признаков дыхательной недостаточности (одышка) и гипоксемии.
- **В некоторых случаях может не быть явных клинических симптомов поражения нижних дыхательных путей.**
- **КТ грудной клетки:** незначительные изменения в легких

Тяжелая форма



- **Симптомы острой респираторной инфекции в начале заболевания:**
 - лихорадка
 - кашель
 - симптомы со стороны желудочно-кишечного тракта (диарея)
- **Заболевание прогрессирует** в течение недели появляются признаки дыхательной недостаточности:
 - одышка с центральным цианозом
 - SpO₂ ≤ 92%.
- **КТ органов грудной клетки:**
 - признаки пневмонии на рентгенограмме

Критическая форма

- **Быстрое прогрессирование заболевания и развитие:**
 - острого респираторного дистресс-синдрома (ОРДС)
 - тяжелой дыхательной недостаточности
 - шока
 - энцефалопатии
 - повреждения миокарда
 - сердечной недостаточности
 - нарушения коагуляции
 - острого повреждения почек
 - полиорганной недостаточности